



Breastfeeding case study 13

FACILITATOR: PAWIN PUAPORNPOONG

Patient Profile

- ▶ มารดาอายุ 25 ปี G₂P₁A₀ Para 2-0-0-2 Last 17 วัน
- ▶ เชื้อชาติไทย สัญชาติไทย ศาสนาอิสลาม
- ▶ ภูมิลำเนาตำบลบึงศาล อำเภอองครักษ์ จังหวัดนครนายก
- ▶ อาชีพ เข้าหน้าที่มูลนิธิต่าง
- ▶ ปัจจุบันลาออกจากงาน ไม่ได้ประกอบอาชีพ วางแผนกลับไปทำงานอีกเมื่อบุตรคนที่ 2 อายุได้ 1 ปี
- ▶ อาศัยอยู่กับสามี ชาวไทย ทำงานที่โรงงานน้ำ เงินเดือน 15,000 บาท/เดือน

Present Illness

- ▶ G₂P₁A₀ GA 39⁺⁶ wk by u/s คลอด NL เมื่อ 27/12/60
- ▶ คลอดเวลา 14.21 น. ได้ term female NB BBW 3100 gm APGAR 9,10,10
- ▶ หลังคลอด ทารกอาการปกติดี ไม่มีภาวะหายใจเร็ว ไม่มีตัวเหลืองตาเหลือง ทารกอยู่โรงพยาบาลหลังคลอดนาน 2 วันจึงได้กลับบ้านพร้อมมารดา

Present Illness

- ▶ Postpartum day 17 มารดาไม่มีปวดท้อง ไม่มีเจ็บแผล ไม่มีภาวะแทรกซ้อน อุจจาระและ ปัสสาวะได้ปกติ ไม่มีเลือดออกผิดปกติทางช่องคลอด ยังมีน้ำคาวปลาสีแดงจางๆอยู่ ท้องลดดี ตอนนี้ ยังไม่มีประจำเดือน ไม่มีอาการไข้ ใอน้ำมูก ไม่มีท้องเสียถ่ายเหลว หรือ ปัสสาวะแสบขัด
- ▶ ไม่เจ็บหรือคัดตึงเต้านม ปัจจุบันมารดาให้บุตรดูดนมจากเต้าครั้งละ 30 นาที ทุก 2 ชั่วโมง
- ▶ รวมมารดาให้นมบุตรวันละ 5-6 ครั้ง/วัน
- ▶ มารดาให้ลูกดื่มน้ำหลังจากดูดนม รวมประมาณวันละ 3 ออนซ์

Present Illness

- ▶ ลูกคนแรกได้ดูคนมมารดาเพียง 4 เดือน เพราะน้ำนมหยุดไหล จากนั้นจึงให้กินเป็นนมกระป๋อง
- ▶ ปัจจุบันลูกคนแรกอายุ 5 ปี อาศัยอยู่กับยาย(คนละบ้าน) สุขภาพแข็งแรงดี ไม่มีโรคประจำตัว
- ▶ เนื่องจากมารดาไม่ได้ไปทำงานจึงไม่ได้ปั๊มนมเก็บ ให้ดูจากเต้าเพียงอย่างเดียว
- ▶ มารดาทราบและเคยได้รับการให้ความรู้เกี่ยวกับประโยชน์ของนมแม่ มีแผนจะให้นมบุตรนานประมาณ 1 ปี
- ▶ มารดาล้างขวดนมด้วยวิธีการต้มนาน 2 นาที

Present Illness

- ▶ นอนห้องเดียวกับสามี และลูก โดยนอนบนเตียงเดียวกัน ให้ลูกนอนอยู่ตรงกลางระหว่างบิดาและมารดา เป็นห้องพัดลม มีหน้าต่างไม่มีมุ้งลวด
- ▶ ลูกถ่ายวันละ 2 ครั้ง ลักษณะเนื้อนิ่มๆ สีเหลือง ไม่มีเบ่งยากหรือนาน ขับปัสสาวะวันละ 4 ครั้ง สีเหลืองใส

Past History

- ▶ Underlying disease: Thyroid goiter (ไม่ทราบชนิดว่าสูงหรือต่ำ) รักษาที่โรงพยาบาลปทุมเวช ปัจจุบันไม่ได้กินยาหรือติดตามการรักษาแล้ว
- ▶ มีประวัติกินยาชุดของคลินิก ไม่ทราบชนิดยา
- ▶ ปฏิเสธประวัติแพ้ยา/อาหาร/สารเคมี
- ▶ ปฏิเสธประวัติสูบบุหรี่ ดื่มเครื่องดื่มแอลกอฮอล์

OB-GYNE History

- ▶ Para 2-0-0-2 Last 17 วัน
- ▶ G₁ อายุ 5 ปี term female คลอด normal labor เมื่อเดือนกันยายน 2555 (GA 39⁺⁴) no complication BBW 2,970 gm
 - ▶ กินนมแม่เพียง 4 เดือน เนื่องจากมารดาน้ำนมไม่ไหล
- ▶ G₂ as above
- ▶ ปฏิเสธประวัติโรคติดต่อทางเพศสัมพันธ์
- ▶ วางแผนคุมกำเนิด ด้วยยาฉีด

Family History

- ▶ เรียนจบชั้นม.6
- ▶ ลาออกจากงานประจำหลังคลอดท้องที่ 1 เนื่องจากต้องให้นมและเลี้ยงลูกที่บ้าน
- ▶ เริ่มทำงานอยู่ที่มูลนิธิเด็ก
- ▶ สามี อายุ 24 ปี ทำงานที่โรงงานน้ำ รายได้ 16,000 บาทต่อเดือน ทำงานทุกวัน กลับบ้าน ประมาณ 19.00 น.
- ▶ ปัจจุบันอาศัยอยู่บ้านเดียวกับสามีและลูกคนเล็ก

Physical Examination (Mother)

- ▶ GA : A Thai female, good consciousness, not pale, no jaundice
- ▶ HEENT : not pale conjunctiva, anicteric sclera
- ▶ CVS : full pulse 2+, regular rhythm, normal S1S2, no murmur
- ▶ RS : good air entry bilateral, no adventitious sound
- ▶ Abdomen : no abdominal distention, normoactive bowel sound, soft, not tender, no rebound tenderness, no guarding, liver and spleen cannot be palpated, uterus cannot be palpated
- ▶ Ext : capillary refill <2 second, no rash/petechiae

Physical Examination (Mother)

- ▶ Breast examination :
 - ▶ Appearance : Symmetrical, mild breast engorgement, firm, smooth surface, no ulcer, no sign of inflammation, no palpable mass
 - ▶ Nipple length : Right 1.0 cm, Left 1.1 cm
 - ▶ Nipple diameter : Right 1.3 cm, Left 1.5 cm
 - ▶ Areola radius : Right 3 cm, Left 3.3 cm

Physical Examination (Baby)

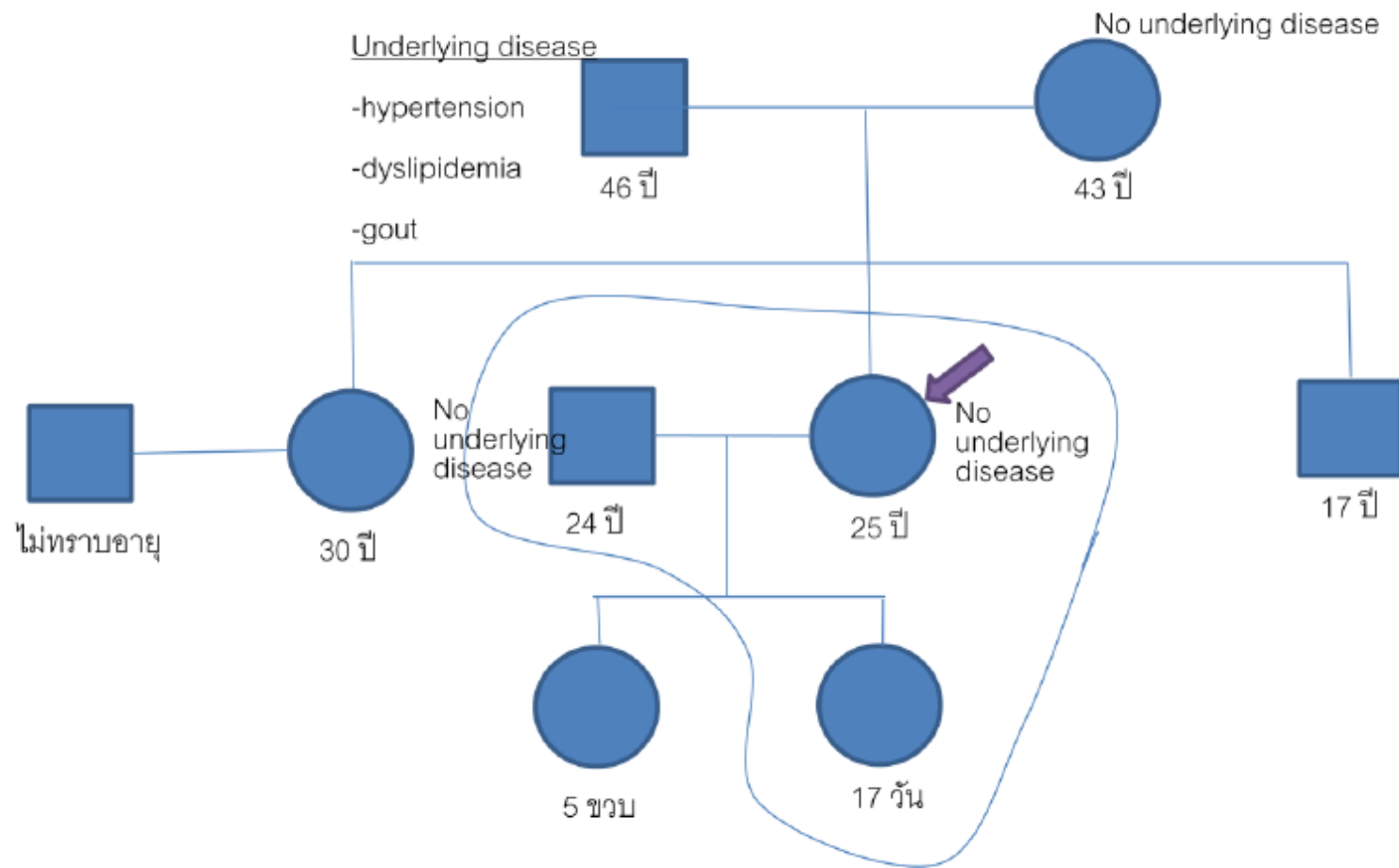
- ▶ General appearance : female newborn, active, alert, no jaundice
- ▶ Head : AF 2×2 cm PF fingertip
- ▶ Eyes : Normal shape both eyes, no discharge, not pale conjunctiva, anicteric sclera, no conjunctivitis
- ▶ ENT : no preauricular pit, no cleft lip or cleft palate, no tongue tie
- ▶ Breast : Normal breast bud size 1 cm both
- ▶ CVS : full pulse, normal S1S2, no murmur, no active precordium, no PMI shift

Physical Examination (Baby)

- ▶ RS : no nasal flaring, no retraction, clear both lungs
- ▶ Abd : not distend, normoactive bowel sound, soft, no palpable mass
- ▶ Ext : no deformities, capillary refill time < 2 seconds
- ▶ Skin : no rash, no petechiae
- ▶ Genitalia : normal female genitalia
- ▶ Reflex : normal grasping, suckling, Moro reflex
- ▶ Neuro : normotonia, active movement all extremities

Physical Examination (Baby)





Genogram